AUS DER PSYCHIATRISCHEN UND NERVENKLINIK
DER UNIVERSITÄT BRESLAU
(DIREKTOR GEHEIMER MEDIZINALRAT PROF. DR. BONHOEFFER)

ÜBER DIFFUSE GESCHWULSTBILDUNG IN DER PIA MATER

INAUGURAL-DISSERTATION

DER

HOHEN MEDIZINISCHEN FAKULTÄT DER KÖNIGL. UNIVERSITÄT ZU BRESLAU

ZUR

ERLANGUNG DER DOKTORWÜRDE
IN DER MEDIZIN UND CHIRURGIE

VORGELEGT

VON

GEORG SCHAEDE
MEDIZINAL-PRAKTIKANT



BERLIN
VERLAGSBUCHHANDLUNG VON JULIUS SPRINGER
1911

Gedruckt mit Genehmigung der Medizinischen Fakultät
der Universität Breslau.
Referent: Professor Dr. Bonhoeffer.

Es soll im folgenden über zwei Fälle diffuser Geschwulstbildung in klinischer und anatomischer Hinsicht berichtet werden.

Die multiplen und diffusen Tumoren der Pia sind vielfach bearbeitet. Eingehende Zusammenstellungen finden sich bei Schlesinger, Nonne, Grund, Rach, Jakob.

Die früheren Untersuchungen beschränken sich vorwiegend auf das Sarkom und das Carcinom der Meningen. Die Kenntnis der diffusen Gliome ist späteren Datums. Grund weist darauf hin, daß Schlesinger die diffusen Gliome der weichen Gehirnhäute in seiner Monographie über Wirbel- und Rückenmarkstumoren noch nicht kannte und stellt selbst sechs sichere Gliome solcher Art zusammen. Strassner glaubt dann außer seinem eigenen Fall noch siebzehn weitere, früher größtenteils für diffuse Sarkomatose gehaltene Tumoren, als extramedulläre diffuse Gliomatose ansehen zu dürfen. Diffuse Carcinosen der Hirnhäute sind spärlicher beobachtet worden; Grund hat auch diese Fälle gesammelt.

Unsere beiden Fälle geben Gelegenheit, die Wachstumsverhältnisse zwei verschiedener Tumorarten zu vergleichen, da es sich in einem um Sarkom-, im anderen um Gliombildung handelte.

I. Hedwig Gr., 22 Jahre alt.

Anamnese: Der Vater der Patientin ist an Leberkrebs gestorben, ihre Mutter sowie ihre 4 Geschwister leben und sind gesund.

Patientin hat sich normal entwickelt. Von Kinderkrankheiten nur Masern, eine Zeit lang war sie skrophulös, sonst immer gesund.

Im Herbst 1908 stellten sich Schmerzen in der Magengegend ein, zugleich Brechreiz; diese Beschwerden sind nie wieder geschwunden.

April 1909 gab sie ihre Stellung als Kammerjungfer auf, fühlte sich in den letzten Monaten schwach und elend.

Im Juni 1909 traten Schmerzen in der rechten Schulter auf, die langsam nach dem Kopfe stiegen und sich hier sowie in der Nase und rechten Gesichtshälfte festsetzten. Die Kopfschmerzen waren sehr stark, hielten etwa 3 Tage an,

dabei häufig Erbrechen. Mitte Juni kurzdauernde Ohnmacht, danach Schmerzen und Schwellung in der rechten Hüfte. Der behandelnde Arzt hatte Verdacht auf Tumor cerebri, doch war spezialärztliche Untersuchung ergebnislos.

Im Juli zessierten die Menses.

Anfang August zuweilen plötzliche Verdunkelungen vor den Augen. Mitte August zweiter Ohnmachtsanfall, seitdem öfter welche; außerdem Schwächeanwandlungen und absenceähnliche Zustände. Zu gleicher Zeit öfter ein prickelndes Gefühl, in Händen oder Füßen beginnend und über den ganzen Körper ausstrahlend; ferner Reißen, Stechen, Schneiden und Ziehen in Armen und Beinen, zeitweise auch blitzartig durch die Glieder schießende Schmerzen. Viel Herzklopfen, Erbrechen und Aufstoßen.

Auf Grund eines Attestes des Hausarztes wurde das Mädchen am 12. Oktober 1909 zur Erholung in einem Krankenhaus im Gebirge aufgenommen. Sie machte dort einen matten und müden Eindruck; abgesehen von einem Blasen an der Herzspitze erwiesen sich alle inneren Organe als gesund. Neurologisch fanden sich etwas schwache Patellarreflexe.

In den nächsten Tagen Klagen über Bohren, Reißen, Kribbeln in den Extremitäten und den Bauchorganen; die Parästhesien gingen anscheinend immer auf psychische Beeinflussung zurück. Angeblich keine Kopfschmerzen während des ganzen Aufenthaltes im Krankenhaus. Erbrechen nur einige Male. Es wurde an Hysterie und Chlorose gedacht. Patientin bekam Eisenpräparate sowie Bäder, sie erholte sich leidlich unter geringer Gewichtszunahme.

Seit Anfang November leichter Tremor der Gliedmaßen. Mitte November häufige Sehstörungen; Patientin wurde schwarz vor den Augen, konnte nichts sehen, nach einigen Augenblicken war der Zustand vorüber. Zeitweise konnte sie nicht lesen, obwohl sie Finger zählte und Gegenstände erkannte sowie einzelne Buchstaben. In gleicher Zeit Pupillendifferenz in Größe und Form; nach Angabe der Patientin soll das schon früher der Fall gewesen sein, es habe sich aber immer wieder ausgeglichen. Ferner wurde geringer Exophthalmus bemerkbar sowie Störungen im rechten Abducens.

Am 2. Dezember 1909 war Patientin amaurotisch, am 5. Dezember wurde von einem Augenspezialisten doppelseitige, hochgradige Stauungspapille festgestellt. In den letzten Wochen sichtbarer körperlicher Verfall; Erbrechen, Aufstoßen und Parästhesien bestanden fort, keine Kopfschmerzen. Puls und Temperatur waren normal.

Am 7. Dezember wurde die Patientin der Königlichen Psychiatrischen und Nervenklinik mit der Diagnose Tumor cerebri überwiesen.

Status: Patientin hat kein Krankheitsgefühl, keine Klagen außer Schmerzen in Armen und Beinen. Subjektives Wohlgefühl und euphorische Stimmung.

Kindliches Aussehen, Gesicht etwa einer Sechzehnjährigen, kindliches Gebaren und kindliche Sprache; diese ist langsam, zitternd, zuweilen stolpernd, etwas verwaschen.

Leichte choreiforme Unruhe. Patientin bewegt bald Hände, bald Arme oder Beine; häufig Zuckungen in Schultern, Armen, Beinen, Nacken- und Gesichtsmuskulatur. Öfter Blinzeln und plötzliches Lachen.

Hydrocephale Schädelbildung. Schädelumfang $56^1/_2$ cm. Kopf wird leicht nach vorn gebeugt, der Nacken steif gehalten.

Zu beiden Seiten am Halse kleine Drüsen. Nackensteifigkeit, bei Bewegungen des Kopfes Schmerzen im Genick. Kyphose der unteren Brust- und Lendenwirbelsäule. Kein Stauchungsschmerz. Die rechte Hüfte höher als die linke. Beiderseits unter dem Kreuzbein kleiner Decubitus.

Innere Organe ohne Befund. Puls 130 pro Minute. Keine Druck- oder Klopf-

empfindlichkeit des Schädels. Austrittspunkte des N. occipital. und N. trigem. beiderseits auf Druck nicht schmerzhaft. Rechte Gesichtshälfte etwas breiter als die linke. Beide Bulbi sind vorgetrieben r. > l. Rechter Bulbus weicht nach außen und unten ab. Lidspalt r. > l. Pupille r. > l. Rechts keine, links geringe Lichtreaktion. Konvergenzreaktion beiderseits vorhanden. Cornealreflex beiderseits schwach, r. > l. Beim Blick nach links kommt das linke Auge nicht in Endstellung, das rechte kaum über die Mittellinie hinaus. Beim Blick nach rechts erreichen beide Augen die Endstellung nicht ganz, zugleich nystagmische Zuckungen. Beim Blick nach oben rechtes Auge mehr beschränkt als linkes; außerdem auch Blickbeschränkung des rechten Auges nach unten. Augenhintergrund zeigt beiderseits hochgradige Stauungspapille und streifenförmige Hämorrhagien.

Parese des rechten Mundfacialis. Zunge wird gerade herausgestreckt, sie ist gut beweglich. Gaumen ohne Besonderheiten. Würgreflex vorhanden. Starker Tremor der gespreizten Finger, l. > r. Triceps- und Unterarmreflex beiderseits nicht auslösbar.

Im Anschluß an das Beklopfen der Patellarsehne zuweilen tonische Zuckungen im Quadriceps, ähnlich wie bei Chorea. Bauchdeckenreflexe fehlen links. Links mehrmals Babinski, rechts nicht. Zuweilen Zunahme der choreiformen Bewegungen, deutliche Mitbewegungen.

Armmuskulatur auffallend schwach, Beinmuskulatur besser.

Berührungs- und Schmerzempfindlichkeit überall intakt.

Geringe Ataxie des linken Armes und Beines; Hypotonie in allen Gliedern. Lageempfindung nirgends grob gestört, bei passiven Bewegungen der großen Zehe zuweilen ungenaue Angaben.

Keine Druckempfindlichkeit der Muskulatur oder der großen Nervenstämme. Beiderseits deutlich Ischiasphänomen.

Während der Untersuchung häufig Singultus. Mehrmals plötzlich auftretende, sehr heftige, schnell vorübergehende Schmerzen in Armen, Beinen und Nacken. Häufiges Erbrechen.

Blut serologisch negativ.

Am 11. Dezember war rechts fast völlige Blicklähmung eingetreten, links Blickbeschränkung nach oben, innen und außen. Rechts leichte Ptosis. Die Sehnenreflexe waren wechselnd, immer schwach, mitunter fehlend; links Babinski.

Es wurde nach dem Befund an einen basalen, den rechtsseitigen Hirnschenkel mitbeteiligenden Tumor gedacht. Eine sichere Lokaldiagnose war nicht zu stellen.

16. Dezember. Hirnpunktion am unteren und oberen Stirnhirnpunkt nach Neisser: Dünne Schädeldecken, neben der Kanüle fließt etwas Liquor ab. Während der Punktion klonische Zuckungen im linken Arm und der Handmuskulatur, dann auch in der rechten Hand und im rechten Arm.

Nach der Punktion nehmen die klonischen Zuckungen an Häufigkeit ab. Etwa $^1/_4$ Stunde nach der Punktion Atmungsstillstand.

Cheynes-Stokessches Atmen. Künstliche Atmung. Nach 1 Stunde Besserung des Allgemeinbefindens, tiefer Schlaf. Nachts ist Patientin delirant.

Am folgenden Tage ist Patientin zeitlich ungenau orientiert; sie sei vorgestern operiert worden, habe aber nichts gespürt, wisse sich an nichts zu erinnern. Patientin ist etwas gereizt. Sie nimmt wenig zu sich; läßt Urin unter sich; sonst keine Änderung des somatischen Befundes.

In den nächsten 14 Tagen ist Patientin etwas freier, zuweilen delirant. Euphorisch, zufrieden. Sie wird zunehmend matter, schläft viel, ißt wenig. Kein Gefühl für die Verschlimmerung. Der Decubitus wird übelriechend, trotz Dauerbad nimmt er an Umfang zu und dringt in die Tiefe. Temperatur bis 40°. Augenhintergrund zeigt beginnende Atrophie; keine frischen Blutungen.

Am 5. Januar 1910 ist Patientin leicht somnolent; sie ist sehr schwach; Decubitus schreitet fort.

10. Januar. Patientin ist dauernd somnolent. Sie verfällt.

12. Januar. Haut gelbgrün gefärbt. Patientin deliriert; läßt viel unter sich.

14. Januar. Sie ist ganz somnolent, stöhnt viel. Morgens 7 Uhr Exitus letalis.

Die Sektion ergab folgenden Befund: Cor ohne Besonderheiten. Hypostatische Pneumonie in beiden Unterlappen. Im Magen ein Ulcus rotundum. Die Darmschleimhaut stellenweise gerötet, die Follikel geschwollen (Enteritis und Colitis). Nierenzeichnung undeutlich. Rinde opak aussehend (Nephritis parenchymatosa).

Schädeldach ohne Besonderheiten. Nach Eröffnung des Schädels fließt reichlich hellgelbe, klare Flüssigkeit ab. Über dem rechten Stirnhirn sind beide Punktionsstellen durch Verklebung zweier linsengroßer Bezirke der Dura mit dem Schädeldach nachzuweisen. Sonst ist die Oberfläche der Dura glatt, etwas blaß. Auf der Innenfläche der Dura in der Nähe der Falx und auf der Falx selbst sitzen etwa linsengroße, sulzige Knötchen von rötlicher Farbe; an anderen Stellen finden sich Verknöcherungen, sonst sind an der Dura keine Veränderungen wahrzunehmen. Die Pia der Konvexität ist zart, sie zeigt vereinzelte frische Blutungen von geringer Ausdehnung. An der Gehirnbasis ist jedoch die Pia derb und namentlich zwischen den Spitzen der Schläfenlappen graugelb verfärbt.

Die Großhirnwindungen erscheinen etwas abgeflacht, das Gehirn geschwellt. Die medialsten Teile der Kleinhirnunterfläche sind neben dem verlängerten Mark in das Foramen magnum nach abwärts gedrängt. Die Unterfläche des Kleinhirns läuft hier kegelförmig zu und zeigt an der Basis des Kegels entsprechend den Rändern des Foramen magnum eine zirkuläre Einschnürung.

Der Tractus opticus beiderseits sowie das Chiasma sind von normalem Aussehen. Dagegen sind beide Nervi optici peripher vom Chiasma spindlig angeschwollen. Der Durchmesser beträgt hier 5 mm. Die Verdickung fühlt sich derb an, sie sieht grau aus. Der rechte Opticus zeigt auch im intraorbitalen Teile eine etwas geringere Anschwellung.

Die Nervi oculomotorii bieten 2 mm peripher von ihrer Austrittsstelle aus dem Gehirn eine spindlig aufgetriebene, braune Masse dar; ihr Durchmesser beträgt 6 mm.

Beide Trigemini sind ebenfalls kurz nach dem Austritt aus dem Gehirn verdickt und graubraun verfärbt, doch nicht so auffallend wie die Optici und Oculomotorii. Rechts beginnt die Schwellung etwas mehr zentralwärts als links.

Ferner finden sich jederseits medial vom Flocculus derbe Knötchen in der Pia von gleichem Aussehen, wie es die Verdickungen der Hirnnerven bieten. Rechts hat das Knötchen die Gestalt einer flachen Bohne, es liegt teils über dem IV. Ventrikel, teils der Medulla oblongata direkt auf. Links ist die Verdickung etwa kirschkerngroß; beide Knoten sind fest mit der verdickten Pia verwachsen.

Die Glandula pinealis ist vergrößert; sie stellt einen etwa 4 cm langen, graugelben, abgeplatteten Körper dar. Er überdeckt den ganzen III. Ventrikel, nach hinten reicht er über die Corpora quadrigemina bis zum Kleinhirn und ist dort stumpf abgerundet; nach vorn verjüngt er sich und ist mit der Tela chorioidea und dem Plexus verwachsen. Auf dem Durchschnitt zeigt die Zirbel im hinteren Abschnitt einen feinen, quer verlaufenden Spalt.

Schnitte durch die Hemisphären zeigen nirgends Erweichungen, Blutungen oder herdförmige Veränderungen.

An der Medulla oblongata sieht man am Ende des IV. Ventrikels, etwa 5 mm nach abwärts reichend, beiderseits eine graue Verfärbung, die auf dem Querschnitt etwa die Gegend der Hinterstrangkerne einnimmt.

Die Pia des Rückenmarks ist zart, läßt makroskopisch keine Blutungen oder gröbere Veränderungen erkennen.

Die Cervicalanschwellung, besonders jedoch die Lumbalanschwellung, ist ungewöhnlich stark. Auf dem Durchschnitt findet man dort in den Hintersträngen eine dicke, graurötliche, von der Pia ausgehende Masse. Eine gleichartige Substanz dringt von vorn her in die vordere Längsspalte der Medulla zapfenförmig ein.

Zur mikroskopischen Untersuchung werden Stücke aus den verschiedensten Teilen des Großhirns, Kleinhirns und des Rückenmarks, ferner die verdickten Abschnitte der Optici, Oculomotorii und Trigemini sowie Teile der Dura und Falx mit sulzigen Auflagerungen, teils in Formalinlösung, teils in 96 proz. Alkohol gehärtet. Stücke aus verschiedenen Höhen des Rückenmarks werden in Chromlösung getan, der Rest in Formalinlösung aufbewahrt. Die Schnitte werden mit Hämatoxilin-Eosin nach van Gieson und nach Nissl gefärbt. Markscheidenpräparate nach Weigert werden zum Teil nach van Gieson oder Kulschitzki nachgefärbt.

Schnitte durch ein Stück knotig verdickter Pia von der Unterfläche des Kleinhirns zeigen bei mikroskopischer Betrachtung, daß es sich um eine Neubildung handelt. Die Pia ist in eine dicke Geschwulstmasse verwandelt; von ihr aus erstrecken sich zottenartige Stränge in die Arachnoidea. Die kleineren Zotten werden der Länge nach von einem Gefäß durchzogen. Auch dort, wo die Stränge sich zu kompakten Gewebsmassen vereinigt haben, lassen sich schon bei schwacher Vergrößerung viele Querschnitte größerer und kleinerer Gefäße erkennen.

An den großen Gefäßen kann man zum Teil die Gefäßwand noch deutlich erkennen, zum Teil ist die Media und Adventitia nach außen zu von eng aneinanderliegenden Tumorzellen durchsetzt. Besonders dicht treten die Geschwulstzellen um die Capillaren auf, deren Endothel sie eng anliegen. Meist sind die schlanken Endothelien noch deutlich von den angrenzenden Zellen der Neubildung zu unterscheiden. Bei vielen Capillaren sind die Endothelkerne deutlich plumper und von den umgebenden Tumorzellen nur wenig verschieden.

An einigen Stellen der Neubildung sind auf van Gieson-Präparaten nur wenige Züge Bindegewebe zu erkennen, an anderen Stellen verlaufen gröbere Stränge bald wellenförmig zwischen den Zellen, oft zirkulär um die Gefäße, bald auch völlig regellos sich überkreuzend.

Die Geschwulstzellen sind mannigfach gestaltet. Im allgemeinen besitzen sie nur wenig Protoplasma und einen recht großen Kern. Ihre Form ist in dichten Zellanhäufungen meist rundlich, oval oder polygonal. Wo Bindegewebszüge verlaufen, schmiegen sie sich diesen an und zeigen hier mehr längliche, elliptische oder kommaförmige Gestalt. Die Größe der Zellen ist wechselnd. Man sieht zahlreiche Zellteilungsfiguren in verschiedenen Stadien. Nicht selten ist andererseits ein feinkörniger oder mehr stückiger Zerfall von Zellen bemerkbar.

Die zottenähnlichen Stränge werden von einem platten polygonalen Epithel umkleidet, das sich mit seinem feingekörnten Zelleib und dunkelgefärbten länglichen Kern von den Geschwulstzellen deutlich abhebt.

Das Epithel gehört der Arachnoidea an, in die sich die Zotten einsenken.

Ferner finden sich zahlreiche größere und kleinere rundliche Gebilde besonders am Rande der Neubildung und den Strängen. Sie lassen eine konzentrische Schichtung erkennen, die dem Hirnsand eigen ist. Hier und da zeigt sich im Gewebe auch hyaline Entartung und Verknöcherung, letztere in Gestalt zierlicher, baumförmiger Spicula.

Knotige Verdickungen fanden sich ferner, wie schon oben erwähnt, in der hinteren Schädelgrube, wo sie als Auflagerungen der Dura imponierten. Schnitte durch diese Verdickungen zeigen, daß die Neubildung teilweise die Dicke der Dura

um ein Vielfaches übertrifft, teils sich verjüngend die harte Hirnhaut nur als dünner Streifen, welcher der infiltrierten Arachnoidea und Pia entspricht, begleitet. Die Geschwulstmasse ist auch hier von vielen Gefäßen durchzogen, die prall mit roten Blutkörperchen gefüllt sind. Es finden sich auch freie Blutextravasate im Tumorgewebe. Blutungen wie Neubildung durchsetzen das arachnoidale und piale Gewebe, von dem nur noch Reste parallel der Dura zu finden sind.

In die Dura ziehen vom Tumor aus stark gefüllte Gefäße. Hier finden sich auffallend viel Gefäße in der Dura; es hat den Anschein, daß die Gefäßproliferation der Neubildung sich nicht auf diese beschränkt, sondern auch auf die Dura übergreift. Innerhalb der harten Hirnhaut sieht man um die Gefäße massenhaft Geschwulstzellen. Doch auch entfernt von der Dura finden sie sich streifenförmig eingesprengt.

Überall, wo die Geschwulst der Dura direkt anliegt, hat sie auch auf diese übergegriffen, meist in Gestalt stumpfer Zapfen, als Wegweiser Gefäße und Lymphspalten benutzend. An einigen Stellen ist die Neubildung schon so weit vorgedrungen, daß nur noch wenige stehengebliebene Bindegewebsstreifen die frühere Ausdehnung der Dura anzeigen.

Am hinteren Abschnitt der Falx zeigt die Neubildung ein ähnliches Verhalten, doch ist hier die Zerstörung noch ausgedehnter. Nur spärliche Überreste des Gewebes der Falx sind zu erkennen, sie ist hier fast völlig in die Neubildung aufgegangen.

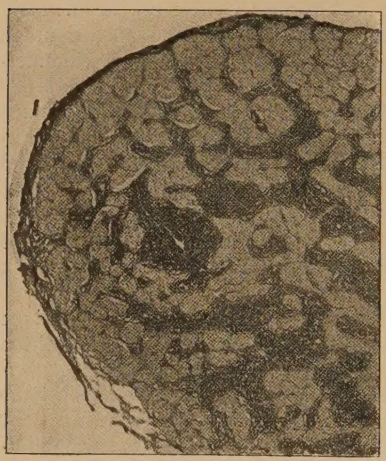

Fig. 1.

Das Geschwulstgewebe selbst unterscheidet sich nicht von der oben beschriebenen Neubildung. Abgesehen von diesen lokalen Infiltraten der Pia sind die übrigen Leptomeningen gleichmäßig von Geschwulstzellen durchsetzt. Am meisten war die Pia der Basis betroffen; hier sind auch die Gefäße von den Zellen in Angriff genommen. An einzelnen Stellen ist die Adventitia diffus infiltriert, an anderen sind in ihr nur einige Geschwulststreifen bemerkbar. Die Muscularis bietet dem weiteren Vordringen ein großes Hindernis, an ihrem Rande stehen zuweilen staffelförmig die Tumorzellen, ohne die Muskelfasern selbst anzugreifen.

Andererseits hat die diffuse Infiltration der Pia an der Basis des Großhirns auch auf die Hirnnerven übergegriffen.

Schnitte durch die spindligen Verdickungen der Optici zeigen die pialen Hüllen dicht von Tumorzellen durchsetzt. Die Geschwulstzellen begleiten alle neuralen Scheiden, welche die einzelnen Nervenbündel der Optici umgeben. Sie bilden Tumorstränge von verschiedener Dicke, in der Mitte des Nerven sind sie stärker als an den Rändern. Diese Geschwulststränge haben die Nervenbündel auseinander und gegeneinander gepreßt, so daß diese auf dem Querschnitt längliche Figuren mit mannigfachen Buchten und Winkeln bilden, in denen Tumorgewebe lagert. Fig. 1 läßt diese Verhältnisse deutlich erkennen; es ist der Ausschnitt eines Nisslpräparates aus der Verdickung des rechten Opticus. In der Mitte des Bildes sieht man um ein größeres Gefäß eine besonders dichte Zell-

anhäufung. Starke Vergrößerung läßt erkennen, daß auch um die kleinen Gefäße und die Capillaren die Tumorzellen dicht liegen.

Die intraorbitale Verdickung des rechten Opticus zeigt das gleiche Verhalten; außerdem findet sich eine größere Tumormasse auch außerhalb der Opticushüllen im Fettgewebe der Orbita.

Markscheidenfärbung läßt erkennen, daß besonders am Rande der Nervenbündel ein Zerfall von Markscheiden vorhanden ist; doch auch in den Nervenbündeln selbst sind überall kleinere oder größere Ausfälle zu erblicken.

Die Oculomotorii sind an der oben erwähnten verdickten Stelle völlig in eine Geschwulstmasse verwandelt. Überall liegen dichtgedrängt Tumorzellen, besonders in der Umgebung der Capillaren. Fig. 2 zeigt einen Teil eines Markscheidenpräparates vom rechten Oculomotorius. Man sieht die noch erhaltenen Nervenfasern in gelockerten Bündeln nebeneinander stehen, allseitig von Geschwulstgewebe umgeben.

Auch die Nervenbündel des Nervus trigeminus sind durch Tumormassen auseinandergedrängt. Auffallend ist, daß die Bündel in der Peripherie des Nerven relativ unversehrt sind, während sich die stärksten Anhäufungen von Geschwulstzellen gerade in der Mitte finden; hier ist der Nerv völlig durchwuchert, nur Reste von Nervenfasern sind noch erhalten.



Fig. 2.

Schnitte durch die Medulla oblongata dicht unterhalb des IV. Ventrikels zeigen bei mittlerer Vergrößerung tumoröse Massen am hinteren Längsseptum. Das Geschwulstgewebe dehnt sich in die Tiefe bis zur Substantia reticularis alba aus, diese noch angreifend. Nach links und rechts reicht die Neubildung bis zu den Hinterstrangkernen. Rechts sind viele von ihnen schon verschwunden, hier ragen die Zellmassen noch über die Oberfläche der Medulla hinaus. Sie sind mit der Pia fest verwachsen, die besonders hier hinten eine dichte diffuse Infiltration zeigt. Auch die Pia in der vorderen Längsfissur zwischen den Pyramidenvordersträngen ist von Geschwulstzellen durchsetzt; die übrige Pia an der Ventralseite der Medulla oblongata zeigt hier nur wenig fremde Elemente.

Dagegen bemerkt man auf Schnitten durch das untere Ende der Oliven eine dichte diffuse Infiltration der gesamten Pia. Ferner finden sich hier dorsal vom Zentralkanal in der Substantia grisea centralis drei größere Gefäße, die mit einem breiten Mantel von Geschwulstzellen umgeben sind. Außerdem sieht man Zellnester im Gebiet des linken Vorderhornes und des rechten Hinterhornes, auch sie sind um Gefäße angeordnet.

In der Höhe der Cervicalanschwellung ist die Pia besonders vorn dicht von Geschwulstzellen durchsetzt. Im vorderen Längsspalt befindet sich eine solide Geschwulstmasse, die in der Tiefe der vorderen Commissur breitbasig aufsitzt und seitlich in das Gebiet der Pyramidenvorderstrangbahnen mehrere feine Ausläufer schickt. Ein großer, im Durchschnitt fast eirunder Tumor liegt seitlich vom linken Vorderhorn im Vorderstranggrundbündel; er reicht vom Vorderhorn fast bis zum Rand der Medulla. In seiner Umgebung sind noch mehrere kleine Zellenhäufungen vorhanden.

Das untere Cervicalmark weist im Querschnitt nur einen kleinen elliptischen Herd im Vorderstrang in der Nähe des linken Vorderhornes auf. Die Pia zeigt wie oben Geschwulstzellinfiltration.

Am Dorsalmark ist keine wesentliche Veränderung wahrzunehmen. Nur die Pia zeigt mäßig starke Gefäßfüllung, auch einzelne freie Blutextravasate sind in ihr zu bemerken. In den Gewebslücken der Pia sowie im Bereich der hinteren Wurzeln finden sich vielfach Geschwulstzellen.

Fig. 3.

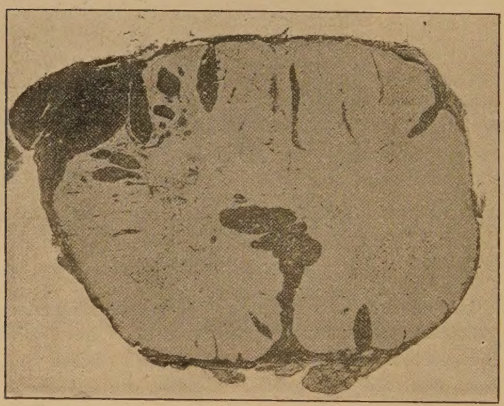

Fig. 4.

Fig. 3 zeigt das Nisslpräparat eines Querschnittes der Lumbalanschwellung, wo sich die stärksten Veränderungen des Rückenmarks fanden. Die Pia ist überall, besonders jedoch vorn, durch Einlagerung von Geschwulstzellen verdickt; sie hebt sich als dunkle Kontur auf der Figur ab. Die linke vordere Wurzel ist von den Tumorzellen durchwachsen. In der vorderen Längsfissur befindet sich ein Geschwulststrang, der sich nach der Commissur hin verdickt. Hier sind die Zellen dicht um ein schräg angeschnittenes Gefäß gelagert. Der noch weiter vordringende Tumorzapfen in der Umgebung des Gefäßes hat, wie Markscheidenpräparate zeigten, die Fasern der weißen Commissur durchwuchert, sie ist hier völlig unterbrochen. Dorsal dringen auf der rechten Seite von der Pia zwei große Tumorstränge tief ins Rückenmark bis in die Gegend der Hinterhörner. In ihrer Nähe und am hinteren Septum sind mehrere feine, z. T. sich verästelnde Zellzüge zu sehen, außerdem links hinten und vorn in der Gegend der Wurzeln noch einige kürzere Tumorzapfen und Zellnester.

Weiter abwärts sind die Wucherungen noch massiger; s. Fig. 4. Besonders der Tumorstrang in der vorderen Fissur fällt auf, er ist in der Tiefe keulenförmig angeschwollen und dringt bis in die graue Commissur. In der Gegend der rechten hinteren Wurzel sitzt ein Geschwulstknoten; er ist aus der von Tumorzellen völlig durchwucherten Wurzel und einer Zellmasse gebildet, die mit konvexem Rande ins Rückenmark vorgedrungen ist. In ihrer Nähe finden sich noch mehrere größere und kleinere Zellnester. Auch von der vorderen und hinteren linken Wurzel schieben sich kurze Geschwulstkeile vor.

Fig. 5 zeigt bei stärkerer Vergrößerung ein Teil des dorsalen Randes von Fig. 4. Die Infiltration und Verdickung der Pia, der Zusammenhang der beiden größeren Geschwulstzapfen mit der Pia, sowie die scharfe Grenze der Tumormassen gegen die Rückenmarkssubstanz ist zu erkennen. Ferner sind anscheinend mitten in der Rückenmarksubstanz viele kleine Herdchen zu sehen; starke Vergrößerung zeigt, daß diese in der Umgebung von kleinen Gefäßen und Capillaren liegen.



Fig. 5.

Schon die radiäre Anordnung der in die Medulla dringenden größeren Geschwulststränge sowie die Beteiligung des Gewebes in der vorderen Fissur weist darauf hin, daß die Tumorzellen den Gefäßen und den Bindegewebszügen folgen. Die Durchmusterung der Präparate mit Ölimmersion läßt erkennen, daß die Geschwulstzellen, die allenthalben die Pia durchsetzen, niemals selbstständig in die Substanz des Rückenmarks eindringen. Sie benutzen dazu die perivasculären Lymphräume, auch innerhalb der Medulla sind Geschwulstelemente nur in der Umgebung der Gefäße zu finden. Besonders deutlich ist das bei den Capillaren zu sehen, die auf dem Durchschnitt von einem Kranz von Tumorzellen umgeben sind. Die großen Geschwulststränge grenzen sich scharf von dem Nervengewebe ab, oft ist ein durch die Härtung entstandener Spalt vorhanden zwischen Tumor und Rückenmarksubstanz. Nur an wenigen Stellen ist die Grenze weniger scharf, und hier hat man den Eindruck, als wenn in das erweichte Gewebe einzelne Tumorzellen zwischen die Glia eindrängen. Auf van Gieson-Präparaten finden sich nur in den größeren Geschwulstnestern Bindegewebszüge; hier haben sich die Tumorzellen angesiedelt, während sie sonst dem Lymphstrome folgen.



Fig. 6.

Die knotigen Verdickungen der Pia am Cerebellum, die dem oben beschriebenen Tumor durchaus gleichen, grenzen hart an die Hirnsubstanz, trotzdem dringen sie auch hier nirgends selbständig vor. Dagegen ist die Pia, die zwischen den Kleinhirnwindungen in die Tiefe der Sulci dringt, dicht von Tumorzellen besetzt, und die von der Pia ausgehenden Bindegewebszüge, welche die Gefäße in die Kleinhirnsubstanz begleiten, zeigen ebenfalls zahlreiche Geschwulstzellen.

Schnitte durch die verschiedensten Teile des Großhirns zeigen ganz analoge Verhältnisse, die das Rückenmark bot.

Gerade hier, wo die tumoröse Infiltration erst im Beginn ist, werden die anatomischen Verhältnisse noch klarer veranschaulicht. Bild auf Bild zeigt, daß die Geschwulstzellen, die allenthalben die Pia bald mehr, bald weniger infiltriert haben, im Großhirn selbst örtlich an das adventitielle Bindegewebe der Gefäße gebunden sind.



Fig. 7.

Fig. 6 zeigt ein Nisslpräparat aus dem rechten Occipitalhirn. Die Pia ist hier recht stark infiltriert; in der Mitte dringt ein Gefäß von Tumorzellen umscheidet in die Hirnsubstanz. In Fig. 7 sehen wir im Grunde des rechten Sulcus centralis die von Geschwulstzellen durchwucherte Pia, von ihr radiär in die Rinde ausstrahlende Gefäße, denen die Zellelemente dicht anliegen. Nicht allein die Gefäße der Rinde und der Markleisten, sondern auch die des tieferen Marks, die aus dem Circulus arteriosus Willisi stammen, sind dicht mit Tumorzellen besetzt. Fig. 8 zeigt solche von Infiltraten umgebene Gefäße aus dem Mark des Frontalhirns.

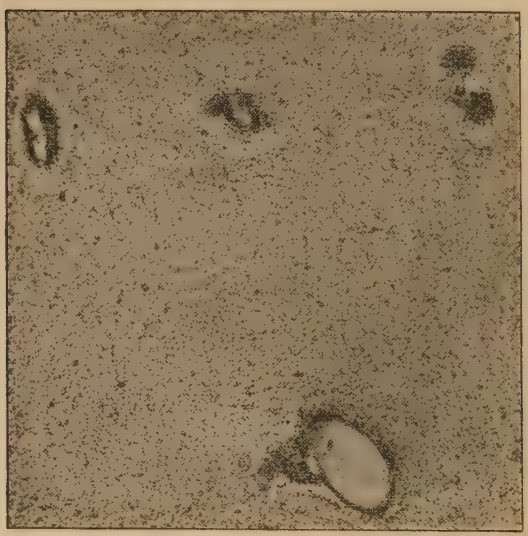

Fig. 8.

Schnitte durch die vergrößerte Glandula pinealis zeigen im allgemeinen normalen Bau: netzartig angeordnete Bindegewebszüge, in deren Maschen die Zellelemente liegen. Im dorsalen Abschnitt zeigen sich viele Psammomkörperchen. Das oben erwähnte Lumen ist von plattem, einschichtigem Epithel ausgekleidet. Es handelt sich demnach um eine Hypertrophie der Zirbeldrüse mit Cystenbildung, die der Auskleidung nach vom Recessus pinealis und seinem Ependymbelag herstammt, nach Marburg ein nicht gerade seltener Befund.

Die Zellwucherungen gehen in diesem Falle von den Endothelien der Capillaren und der kleinen Gefäße aus. Wir haben demnach ein Endotheliom vor uns. Wir finden Psammomkörperchen, hyaline Entartung und Verkalkung, Charakteristika für diese Geschwulstart.

Das Endotheliom hat sich in der Pia des gesamten Zentralnervensystems verbreitet. Am Kleinhirn und der Medulla finden sich tumoröse Verdickungen, mit der Pia untrennbar verwachsen. Ein Teil der Hirnnerven ist von den Geschwulstzellen durchwuchert und zeigt hier spindlige Auftreibungen. Die Falx sowie an einigen Stellen die Dura mater sind von Geschwulstgewebe durchsetzt. Immer sind die Zellen der Neubildung bei ihrer Verbreitung im Zentralnervensystem an das adventitielle Bindegewebe der Blutgefäße und die Lymphwege gebunden. Ein direktes Übergreifen des Tumors auf die Nervensubstanz findet nicht statt.

Auffallend und abweichend vom typischen Bilde der diffusen Geschwulstbildung in den weichen Hirnhäuten (Grund) scheint in diesem Falle besonders die Durchsetzung des gesamten Zentralnervensystems zu sein, die in dieser Weise noch bei keinem derartigen Fall beschrieben wurde.

Anatomisch ist das Verhalten erklärlich; denn in Begleitung der aus der Pia in das Zentralnervensystem einstrahlenden Gefäße dringen allenthalben mit Bindegewebszügen die Lymphbahnen vor, so daß überall Verbindungen der Lymphwege im Gehirn mit den an der Oberfläche gelegenen großen Lymphsäcken bestehen. Daher ist es nicht verwunderlich, daß Ansammlungen von Tumorzellen in der Pia durch die Lymphbahnen ins gesamte Zentralnervensystem verschleppt werden. Rach hat kürzlich an der Hand der einschlägigen Literatur sowie eigener Fälle die Bedeutung dieser Lymphräume für die Ausbreitung von Neubildungen betont.

Es kennzeichnet die Art der Ausbreitung dieser Tumoren nicht ausreichend, wenn es vielfach in der Literatur heißt, daß die Endotheliome der Pia diese leicht durchbrechen und in Gehirn und Rückenmark einwuchern; sondern das Wesentliche ist, daß die in der Pia sich in den Lymphräumen verbreitenden Tumorzellen auf dem Wege der perivasculären Lymphbahnen allmählich ins Centralnervensystem vordringen. Ebenso wie die Endotheliome können auch die Peritheliome und Angiosarkome der Pia auf Hirn und Rückenmark übergreifen.

Daß das Eindringen dieser Geschwülste ins Zentralnervensystem jedoch relativ selten beobachtet ist, liegt wohl daran, daß sich die Tumoren am leichtesten in der freien Pia ausbreiten, erst wenn diese überschwemmt ist, werden die Geschwulstzellen in größerer Menge auch auf den Fortsätzen der Pia und ihren Lymphwegen ins Gehirn und Rückenmark eindringen, da sie hier wenigstens bei stärkerer Wucherung den Druck des Gewebes überwinden müssen. Es ist deshalb eine gewisse Zeit zur Entwicklung notwendig; kommt der Patient früher zum Exitus, so werden sich keine größeren Wucherungen in der Nervensubstanz finden, sondern nur wenige Tumorzellen, die leicht übersehen werden können.

In vorliegendem Falle ist die Ansammlung von Geschwulstzellen um die Blutbahnen des Großhirns auch deshalb so auffallend, weil nicht allein die feinsten Gefäße der Rinde von Tumorzellen begleitet werden, auch die stärkeren Gefäße des Markes, die aus dem Circulus arteriosus Willisi stammen, sind von den Zellen umscheidet. Hier ist entsprechend der oben beschriebenen starken Durchwucherung der Adventitia der Basalgefäße die Infiltration noch weit gröber als in der Rinde.

Die Verbreitung der Geschwulstelemente in unserem Falle macht durchaus den Eindruck, als ob die Zellen zunächst nicht aktiv vordrängen, sondern diffus in die Lymphräume eingeschwemmt würden, und daß erst später nach Ansiedlung der Zellen örtliche Wucherung unter gleichzeitiger Bildung von Zwischengewebe stattfände.

Auffallend erscheint es auch, daß der Tumor Dura und Falx ergriff. Das war jedenfalls nur dort der Fall, wo die Neubildung der harten Hirnhaut direkt anlag, oder wo sie durch Knotenbildung der Dura sehr genähert war. Es drangen die Geschwulstzellen mit Blutgefäßen und Lymphspalten vor, zugleich verschafften sich von dem Tumor aus augenscheinlich auch neugebildete Capillaren Eingang in das straffe Bindegewebe der Dura.

Von den Hirnnerven sind Optici, Oculomotorii und Trigemini betroffen. Die Tumorzellen der entarteten Basalpia sind längs der bindegewebigen Septen in die Nerven hineingewuchert. Besonders zu bemerken ist, daß die Geschwulstelemente im rechten Nervus opticus nach vorn gedrungen sind und im orbitalen Abschnitt des Nerven eine größere Metastase gebildet haben. Es ist dies schon von A. Westphal bei multipler Sarkomatose beobachtet worden.

Der lokale Ursprung der Neubildung, der nach Grund bei jeder diffusen Geschwulst der Leptomeningen angenommen werden muß, ist mit Wahrscheinlichkeit in der hinteren Schädelgrube zu suchen; denn hier fanden sich einige größere, circumscripte knotige Verdickungen der Pia. Nach Schlagenhaufer ist es ferner pathologisch-anatomisch gerechtfertigt, in jedem Falle, wo sich neben einer diffusen Infiltration der Meningen ein größerer Knoten im Zentralnervensystem oder außerhalb desselben findet und dieser nicht etwa alle Kriteren einer Metastase trägt, anzunehmen, daß die Geschwulst das Primäre und die diffuse Infiltration das Sekundäre ist. Danach würde auch die Beobachtung Schlesingers für unseren Fall zutreffen, daß nämlich gerade die Tumoren der hinteren Schädelgrube am meisten zur diffusen Ausbreitung auf die Meningen neigen. Dann dürfte die Neubildung gleichzeitig die Pia der Großhirnbasis wie der Medulla ergriffen haben, denn die tumoröse Auftreibung der Hirnnerven steht durchaus nicht hinter den knotigen Verdickungen der Pia des Rückenmarks, was ihre Masse anbelangt, zurück.

In der Literatur finden sich Fälle, die histologisch ein ähnliches Verhalten zeigen.

Die angiosarkomatöse Neubildung, die von Schröder beschrieben worden ist, hatte die Pia des Großhirns wie des Rückenmarkes diffus infiltriert. Außerdem fand sich ein größerer Knoten über der rechten hinteren Zentralwindung sowie mehrere kleinere Knötchen am Rückenmark. „Ebenso allgemein wie die Zellwucherung in der Pia ist das Übergreifen dieser Wucherung auf die Hirnrinde. Es dringen von der Pia ausgehend, deren Fortsätze ins Gehirn folgend und mit diesen sich baumförmig verästelnd, die Geschwulstzellen in die Rinde. — Das Mark ist nicht betroffen. — Das Kleinhirn zeigt die nämlichen Verhältnisse, diffuse Zellinfiltration der Pia, Übergreifen der Wucherung auf die Rinde. — Die graue Substanz des Rückenmarkes sowohl wie die weiße sind von kleinen Herden durchsetzt, letztere von der ganzen Peripherie aus, erstere nur vermittels der hinteren eintretenden Wurzeln. — Die Dura zeigt nur ganz vereinzelt längs der Gefäße einige Rundzellen.“ Ferner waren die Olfactorii, Optici, Trigemini sowie die Trochleares und Oculomotorii betroffen. Ferner ist das Endotheliom Nonnes hierher zu rechnen. In diesem Fall waren nirgends Knötchen vorhanden, überhaupt war makroskopisch kein Befund zu erheben; dagegen war mikroskopisch eine diffuse Infiltration der Pia zu konstatieren, die von den Gefäßen ausging und sich, den Piabalken folgend, in die Groß- und Kleinhirnfurchen einerseits, in die Spalten des Rückenmarkes andererseits einsenkte. — Die Neubildung nahm überall ihren Ausgang von den Endothelien der die Gefäße umgebenden Lymphsäcke. Ein Übergreifen auf das Nervensystem selbst war am Hirn nur ganz stellenweise nachzuweisen. Demgegenüber wanderte am Rückenmark längs der Piasepten das infiltrierende Peritheliom in die Hinterstränge, Seitenstränge und Vorderstränge. — Die Neubildung hielt sich an die präexistenten Blutbahnen. Außerdem waren die Optici, Oculomotorii und Abducentes infiltriert. Die Dura mater sowie der gesamte Subduralraum war frei von Tumorzellen.

Außer diesen Fällen sind in der Literatur noch eine ganze Reihe beschrieben, bei welchen die Neubildung auf die Wucherung der Gefäßendothelien zurückgeführt wird. Die eingehende und übersichtliche Zusammenstellung von Rach erübrigt die Wiederholung, es ist nur noch der von Jacob beschriebene Fall hinzuzufügen. Wir finden bei diesen Geschwülsten auffallend oft, daß sie keine großen Tumoren bilden, daß sie sich diffus in den Lymphräumen verbreiten und dem pialen Bindegewebe folgend in das Zentralnervensystem dringen.

Eine ähnliche diffuse Verbreitung haben zweifellos auch die Geschwülste, für die Rindfleisch den Ausdruck „sarkomatöse Meningitis“ geprägt hat, den Jakob, Grünbaum und Stursberg sehr be-

zeichnend für ihre Fälle fanden. Es ist zu bemerken, daß in dem Falle des letztgenannten Autors es sich um ein metastatisches Lymphosarkom des Darmes handelte. Auch für den vorliegenden Fall paßt die Bezeichnung „sarkomatöse Meningitis"; die diffuse Überschwemmung der pialen und perivasculären Lymphräume mit Geschwulstzellen kann auf den ersten Blick das Bild einer Meningitis vortäuschen. Im Falle Kerschensteiners soll tatsächlich eine derartige Verwechselung stattgefunden haben.

Die anatomische Unterscheidung ergibt sich jedoch aus der Verschiedenheit der infiltrierenden Elemente, einerseits sind Plasmazellen, Lymphocyten und Leukocyten zu finden, auf der anderen Seite eine bestimmte Art von Geschwulstzellen. Für die klinische Betrachtung, in der durchaus das tumoröse Bild im Vordergrund steht, scheint der Ausdruck Meningitis nicht sehr geeignet.

II. Anna R., 11 Jahre alt.

Anamnese: Die Mutter der Patientin ist an Schwindsucht gestorben, der Vater ist gesund. Zwölf Geschwister der Patientin, davon drei Stiefgeschwister, leben und sind gesund.

Das Kind hat zur Zeit laufen und sprechen gelernt, von Kinderkrankheiten hat es nur Masern gehabt, ist sonst immer gesund gewesen.

Im Sommer 1909 traten Schmerzen in der Stirn sowie im Hinterkopfe auf. Zeitweise nahmen die Kopfschmerzen zu, dann stellte sich Erbrechen und Verdunkelungen vor den Augen ein. Ferner häufige Schwindelanfälle mit kurzen Bewußtseinsverlusten, Kongestionen nach dem Kopf und Zittern in den Gliedern.

Weihnachten 1909 kurzdauernder Krampfanfall, die Glieder sollen dabei starr gewesen sein. Das Sehen wurde allmählich schlechter, besonders auf dem linken Auge. Ende Januar 1910 war das Kind erblindet. Zu gleicher Zeit wurde Patientin auf dem rechten Ohre schwerhörig. Der Gang war taumelnd.

Am 9. Februar 1910 Aufnahme in der Königlichen Universitäts-Augenklinik. Es bestand beiderseits Stauungspapille von 3—4 Dioptrien. Völlige Amaurose. Ferner Blickparese nach links, die besonders stark bei Hirndruckerscheinungen war. Diese traten etwa alle drei Tage auf und dauerten ca. 24 Stunden; dann Kopfschmerzen, Erbrechen, Pulsverlangsamung bis 64 pro Minute. Einmal wurde ein kurzdauernder Krampfanfall beobachtet, dabei waren Arme und Beine gleichmäßig steif.

Die Wassermannsche Reaktion des Blutserums war positiv.

Die Patientin wurde am 4. März 1910 der Königlichen Psychiatrischen und Nervenklinik mit der Diagnose Hirntumor überwiesen.

Status: Patientin ist für ihr Alter ungewöhnlich klein; sie klagt über Kopfschmerzen und Schwindelgefühl. Öfters Singultus.

Die Hautfarbe ist blaß; Gesicht, Hände und Beine sind cyanotisch.

Keine besondere Druck- oder Klopfempfindlichkeit des Schädels, keine Druckschmerzhaftigkeit der Austrittstellen der Trigeminusäste und des Occipitalis beiderseits. Keine Nackensteifigkeit, keine Schmerzen bei Bewegungen, kein Ischiasphänomen.

Die Herzdämpfung ist nicht verbreitert. Der erste Ton über der Pulmonalis ist klappend und unrein, die übrigen Töne ohne Besonderheiten. Der Puls ist regelmäßig, gleichmäßig, 90 pro Minute.

Lunge und Abdominalorgane ohne pathologischen Befund.

Links leichte Ptosis. Es besteht Blickbeschränkung beim Blick nach links, beide Augen erreichen die Endstellung nicht, dabei nystagmische Zuckungen. Beim Blick nach rechts bleibt nur das rechte Auge zurück, auch hierbei nystagmische Zuckungen. Keine Blickbeschränkung nach oben und unten. Beim Blick nach oben schnellschlägiger Nystagmus. Rechte Pupille weiter als die linke, keine Lichtreaktion beiderseits. Konvergenzreaktion vorhanden. Cornealreflexe beiderseits vorhanden, kein deutlicher Unterschied.

Links Facialisparese, Stirn- und Mundast betroffen. Zunge weicht beim Herausstrecken etwas nach links ab. Die linke Zungenhälfte ist schmäler als die rechte; die Zunge ist gut beweglich, zittert leicht, ist etwas belegt.

Gaumensegel ohne Besonderheiten; Kieferreflex vorhanden, nicht besonders lebhaft.

Aktive Kraft und Beweglichkeit in den Extremitäten ist gut, Aufsitzen aus Rückenlage möglich. Sämtliche Gelenke sind etwas schlaff.

Leichte Ataxie der Beine in Rückenlage, links stärker als rechts. Kein Romberg. Keine Gangstörung, Patientin geht geradeaus, ohne nach einer bestimmten Richtung abzuweichen.

Armreflexe vorhanden. Patellarreflex lebhaft, links stärker als rechts. Achillessehnenreflexe desgleichen. Kein Babinski. Bauchdeckenreflexe rechts lebhaft, links vorhanden; der Reflex erschöpft sich links leicht, rechts ist er auch durch Bestreichen der Innenseite des Oberschenkels auszulösen.

Keine Störung der Hautsensibilität.

Die Untersuchung des Blutserums ergab positive, die der Spinalflüssigkeit negative Wassermannsche Reaktion.

Es tritt rasch Verschlimmerung ein. Fünf Tage nach der Aufnahme außer dem bisherigen Befund: Cornealreflex links schwächer als rechts, Zunge weicht stark nach links ab. Unterarmperiostreflex links schwächer als rechts. Schwache Patellar- und Achillessehnenreflexe. Rechts Babinski. Beim Beklopfen des Schädels deutliches Schettern. Leichte Ataxie der linken Hand. Hochgradige statische Ataxie. Unsicherer, taumelnder Gang, dabei Neigung nach hinten zu fallen. Patientin kann sich ohne Hilfe nicht aufsetzen.

Patientin schläft viel, klagt über Übelkeit, Brechreiz und Kopfschmerzen. Oft Singultus und Erbrechen.

Am 12. März ist Patientin zeitweise somnolent. In den freien Zeiten starke Kopfschmerzen. Die Blickbeschränkung ist weitgehend. Zuweilen kommen beide Augen in extreme Blickstellung nach links und rechts.

Patientin kann allein nicht mehr gehen und stehen. Beim Sitzen starkes Schwanken, schließlich fällt Patientin nach hinten über.

Sehnenreflexe sind nicht auslösbar. Rechts Babinski.

Am 16. März Hirnpunktion.

I. Kleinhirnpunktion rechts: Schädeldecke nicht verdünnt. Es wird Kleinhirnmasse in Form eines kleinen Zylinders gewonnen.

II. Seitenventrikelpunktion rechts: Nach leichtem Ansaugen entleeren sich unter starkem Druck etwa 30 ccm klaren Liquors.

Mikroskopisch erweisen sich die gewonnenen Hirnpartikel als verdickte und mit Zellen dicht infiltrierte Pia.

Am folgenden Tage sieht Patientin wohler und freier aus. Keine Kopfschmerzen. Körperlich keine Änderung.

Bis zum 21. März Status unverändert, dann wieder Kopfschmerzen und häufiges Erbrechen.

23. März. Heute kurzdauernder erst klonischer, dann tonischer Krampf in den Armen, dabei die Augen in extremer Blickstellung nach links.

25. März. Patientin ist somnolent. Die Muskulatur ist schlaff, die erhobenen Glieder fallen herab. Cornealreflex beiderseits sehr schwach. Sehnenreflexe fehlen.

27. März. Nach häufigem Erbrechen heute morgen 5 Uhr Bewußtlosigkeit, Zungenbiß, röchelnde Atmung. Patientin ist benommen, zeigt keine Reaktion auf Schmerzreize. Fehlende Cornealreflexe. Pupillen eng; linke enger als die rechte. Während das rechte Auge starr geradeaus gerichtet bleibt, wandert das linke zuweilen bald nach rechts, bald nach links. Beiderseits Babinski.

Patientin läßt Urin unter sich. Zunehmende Cyanose; Trachealrasseln. Patientin atmet mit Hilfe aller Auxiliarmuskeln. Moribund.

10 Uhr vormittags Exitus.

Von der Autopsie der Brust- und Bauchhöhle mußte äußerer Gründe wegen abgesehen werden.

Die Sektion der Schädel- und Rückenmarkshöhle ergab:

Das Gehirn erscheint stark abgeplattet. Die Pia der Konvexität ist blaß und trocken. Das Gehirngewicht beträgt in toto 1360 g.

An der Hirnbasis zeigt sich nach hinten zu eine unförmige Schwellung. Auf Schnitten durch den Thalamus findet sich eine große von den basalen Hirnteilen ausgehende Neubildung. Sie ragt in den rechten Seitenventrikel hinein und infiltriert nach hinten zu die mediale Seitenfläche des Ventrikels. Die Neubildung ist von weicher Konsistenz und zeigt zahlreiche Blutungen.

Der ganze linke Seitenventrikel ist stark erweitert. Im linken Unterhorn findet sich eine gelbliche, gelatinös geronnene Masse, die sich leicht herausheben läßt. Stark erweitert ist auch das rechte Unterhorn.

Aus der Spalte des rechten Plexus chorioideus schiebt sich eine derbe grauweiße, flache Tumormasse, welche die Pia infiltriert, untrennbar mit ihr verwachsen. Die Neubildung umgreift die rechte Kleinhirnhemisphäre und den Wurm und setzt sich weiter auf die Kleinhirnunterfläche fort.

Die hinteren Partien des Balkens über den großen Tumormassen im Thalamus sind erweicht sie zerreißen beim Herausnehmen des Gehirns.

Eine ausgedehnte Erweichung des Hirngewebes mit blutiger Durchtränkung und unregelmäßiger Höhlenbildung findet sich außerdem im rechten Hinterhauptslappen im Gebiete des Cuneus.

Nach Eröffnung des Duralsackes der Medulla finden sich an der Hinterfläche des Rückenmarks linsen- bis bohnengroße graurötliche Auflagerungen, die mit der Pia fest zusammenhängen. Sie sind von sulziger Konsistenz und teilweise von punktförmigen Blutungen durchsetzt. Ähnliche Auflagerungen finden sich auch an der Vorderfläche des Rückenmarkes, hier sind sie aber kleiner und flacher. Die Neubildungen sind unregelmäßig über das ganze Cervical-, Dorsal- und Lumbalmark verteilt. Ganz frei von ihnen ist nur das Sakralmark und die Cauda equina. Auf dem Durchschnitt heben sich diese Verdickungen von dem intakten Rückenmark scharf ab (siehe Fig. 11).

Die Rückenmarksubstanz selbst scheint unverändert. Der Zentralkanal ist nicht erweitert. Die Wurzeln zeigen keine Besonderheiten.

An der Dura ist keine Veränderung wahrzunehmen.

Stücke aus den verschiedensten Teilen des Tumors des Großhirns, Kleinhirns und Rückenmarks werden zwecks mikroskopischer Untersuchung wie im Falle I vorbehandelt.

Nach van Gieson und Nissl gefärbte Schnitte durch Geschwulstteile aus der Gegend der basalen Ganglien zeigen, daß die bei weitem zahlreichsten Zellen der Neubildung große, ovoide, bläschenförmige Kerne haben. Sie sind blaß gefärbt und besitzen mehrere kleinere und einzelne größere Kernkörperchen. Das Zellplasma zeigt strahlenförmige Ausläufer, die sich überkreuzen und mitein-

ander verflechten. Seltener sind Zellen mit kleinen, fast runden Kernen. Sie sind dunkel tingiert, so daß in ihnen noch gerade zahlreiche kleine Granula zu erkennen sind. Diese Zellen zeigen ebenfalls zarte Fortsätze der Leibessubstanz. Ferner finden sich langgestreckte Zellen mit länglichen Kernen; sie färben sich ebenfalls dunkler als die Kerne der großen Zellen. Bei den länglichen Zellen sind die stärksten Zellausläufer gewöhnlich an den beiden Polen.

Diese verschiedenartigen Zellen liegen nicht regellos durcheinander. Die großen Zellen bilden vielmehr ausgedehnte Zellkomplexe, teils weit auseinanderliegend, teils auch so dicht zusammengedrängt, daß ihre Ausläufer kaum noch zu erkennen sind. Das Faserwerk der Zellfortsätze ist oft gerade dort am dichtesten, wo nur wenige Zellen vorhanden sind.

Die Zellen mit den kleinen runden Kernen finden sich herdweise im Tumorgewebe eingesprengt, oft ist eine relativ scharfe Grenze gegen die übrigen Zellen zu bemerken. Sie liegen oft in der Nähe der recht zahlreichen Gefäße. Immer sind sie auch als die am weitesten vorgeschobenen Ausläufer der Geschwulst in das gesunde Gewebe zu beobachten. Die großen, plumperen Zellen infiltrieren nämlich diffus, dabei seltener werdend die Hirnsubstanz. Sie liegen am Rande der Neubildung oft in Reihen, sich der Struktur der Nervenfasern anpassend. Allmählich mischen sich dann die kleinen Zellen zwischen sie und zeigen ebenfalls reihenförmige Anordnung. Sie dringen weit in die sonst normale Hirnsubstanz vor. Da sich aber ihre Kerne in der Größe kaum von denen der normalen Gliazellen unterscheiden und häufig auch heller gefärbt sind, so kann oft ein scharfer Unterschied zwischen Neubildung und normaler Hirnsubstanz nicht gemacht werden.

Die Zellen mit den länglichen Kernen sind meist in der Umgebung der Gefäße zu finden; der Längsdurchmesser der Kerne ist fast immer der Gefäßachse gleichgerichtet. Diese Zellcylinder um die Gefäße sind mitunter außerordentlich dick. Die Capillaren zeigen andererseits nur einen schmalen Zellmantel. Findet man die letzten im lockeren Geschwulstgewebe, oder sieht man sie in die Hirnsubstanz hineinziehen, so glaubt man beim ersten Blick ein Angiosarkom vor sich zu haben.

Zuweilen sind die kleinen Gefäße und Capillaren von Tumormassen so zusammengepreßt, daß man solide Zellstränge zu sehen meint, starke Vergrößerung zeigt jedoch in der Mitte oder am Rande des Stranges Endothelien und von ihnen eingeschlossen öfters auch rote Blutkörperchen. Die Zellen mit den länglichen Kernen sind an manchen Stellen der Neubildung zu Zellzügen vereinigt, in denen die Zellen mit ihren Längsdurchmessern alle in derselben Richtung liegen. Durch van Giesonfärbung ist im Tumor nirgends eine Spur von Rotfärbung wahrzunehmen; die Zellen samt ihren Ausläufern färben sich gelb.

Einzelne Teile der Neubildung sind, wie verschiedentliche Schnitte zeigen, sehr gefäßreich. Die Gefäße sind recht dünnwandig und liegen so dicht aneinander wie bei einem Cavernom. Hier und da finden sich größere und kleinere Blutextravasate im Tumor, noch frischen Datums.

Viele Gefäße zeigen hyaline Degeneration. Auch finden sich frei im Gewebe kleine hyaline Kügelchen sowie auch zahlreiche Kalkkrümmel.

Andere Stellen des Tumors weisen größere oder kleinere Cysten auf. Sie liegen mitten im Gewebe, haben keine Auskleidung mit einem besonderen Epithel und sind oft von Gewebsdetritus erfüllt.

Es fällt auf, daß an Stellen, die kein Charakteristicum der normalen Hirnsubstanz mehr haben, sondern völlig Tumormasse zu sein scheinen, sich vielfach erhaltene Ganglienzellen finden. Sie unterscheiden sich schon durch ihre Größe von den umliegenden Geschwulstzellen. Auf Nisslpräparaten weisen sie sich aus

durch ihren großen bläschenförmigen Kern mit einem Kernkörperchen und meistens 2 Richtungskörperchen, durch Kernfalten, sowie durch die Anordnung der färbbaren Zellsubstanzen. Vielfach ist ein scholliger oder mehr krümliger Zerfall dieser Zellen zu bemerken.

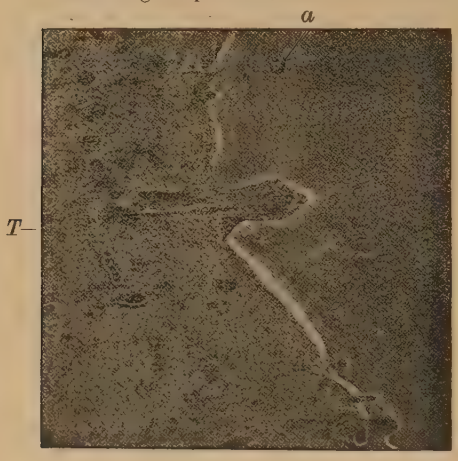

Fig. 9.

Die Pia des Großhirns zeigt auf einigen Schnitten, abgesehen von starker Blutfüllung der Gefäße, keine Veränderung. Zuweilen finden sich in der Tiefe der Sulci Anhäufungen von Leukocyten und Lymphocyten besonders dort, wo die angrenzenden Gehirnteile erweicht sind. Mitunter sind kleinere oder größere Blutergüsse in die Räume der Arachnoidea zu beobachten.

Andererseits ist die Pia am rechten Occipitalhirn, wo der Tumor bis zur Hirnoberfläche durchgewuchert ist, in ein dickes Geschwulstblatt verwandelt, das keinerlei piale Struktur mehr besitzt. Von der umgebenden normalen Pia setzt sich der infiltrierte Teil ziemlich scharf ab.

Fig. 10.

Auf Schnitten durch die Oberfläche des rechten Kleinhirns ist von der Pia nichts mehr zu erkennen. Das Cerebellum ist vielmehr von einer dichten Tumormasse umgeben, die in alle Sulci dringt. Von der Neubildung aus folgen die Tumorzellen in Form von Zellmänteln den Gefäßen tief in die Substanz des Kleinhirns. Auf Figur 9 ist bei *T* das Tumorgewebe, bei *K* das Kleinhirn zu sehen. In der Mitte schiebt sich ein großer, am Rande der Abbildung einige kleinere Geschwulstzapfen in die Kleinhirnsubstanz vor, sie sind alle schräg angeschnitten. Mitten in dem starken Strange liegt ein Gefäß. Bei *a* ist ein kleiner Zellmantel um ein Gefäß quer getroffen.

An anderen Stellen greift die Geschwulst direkt auf das Kleinhirn über. In Figur 10 sind zwei Kleinhirnwindungen rings von Tumormasse umgeben. Sie liegt zum Teil der Kleinhirnoberfläche nur an, ohne in sie hineinzudringen. An

solchen Stellen ist infolge der Härtung ein Spalt zwischen Neubildung und Kleinhirn sichtbar. Das Geschwulstgewebe zwischen den beiden Kleinhirnwindungen greift breit auf die Gehirnsubstanz über. Hier zeigt die Rinde eine gleichmäßige Infiltration von Tumorzellen. Starke Vergrößerung läßt an solchen Stellen kaum eine Grenze zwischen Tumor und Kleinhirn erkennen; doch zeigt das Tumorgewebe ein mehr lockeres Faserngeflecht und eine unregelmäßigere Zellanordnung als die Hirnsubstanz. Eine Erweichung ist weder in der Rinde noch im Mark vorhanden.

Auf Schnitten durch das Cervical-, Dorsal- und Lumbalmark zeigen sich an der Hinterfläche der Medulla tumoröse Auflagerungen, die z. T. das Rückenmark komprimieren, im Cervicalmark finden sich solche Knötchen auch an der Vorderseite. Die stärkste Ausdehnung hat die Auflagerung gewöhnlich im sagittalen Durchmesser, nach den Seiten hin wird sie allmählich schmaler.

Figur 11 zeigt einen Querschnitt des Cervicalmarkes. Der Tumor ist hier 3 mm dick, der Durchmesser des Markes in der sagittalen Richtung beträgt 5 mm, in der frontalen 12 mm. Auf der Abbildung hebt sich die dunkler gefärbte Neubildung von der Medulla deutlich ab. Die Geschwulstmasse lagert dem Rückenmark nur an, es ist unversehrt. Ein feiner durch die Fixierungsflüssigkeit entstandener Spalt trennt den Tumor vom Rückenmark.



Fig. 11.

Stärkere Vergrößerung läßt erkennen, daß die Geschwulstzellen zwischen den Bindegewebszügen der Arachnoidea und den oberflächlichen Schichten der Pia liegen, zu dicken Strängen und Nestern vereinigt. Sie zeigen alle typischen Eigenschaften der oben beschriebenen Geschwulst, nur ist das Gewebe hier zellreicher.

An vielen Stellen ist die Pia völlig intakt; wird sie angegriffen, so bleibt gewöhnlich die letzte Bindegewebsschicht der Pia, die unmittelbar der Rückenmarksubstanz anliegt, unberührt. Nur an wenigen Stellen, so an der Austrittszone der hinteren Wurzeln, ist der letzte Bindegewebsstreif durchbrochen, hier greifen die Tumorzellen direkt auf die Medulla ohne Erweichung über. Hin und wieder schiebt sich auch mit den Gefäßen ein Tumorstrang ins Rückenmark, doch keineswegs tief.

Die Wurzeln des Rückenmarks werden zumeist vom Tumor völlig eingeschlossen. Jedoch sind die Zellelemente in die Wurzeln selbst nicht hineingedrungen. Markscheidenpräparate zeigen, daß durch den Druck des Tumors einzelne Nervenfasern der hinteren Wurzeln zerfallen sind.

Das Rückenmark selbst zeigt keine wesentliche Veränderung. Obwohl es teilweise recht stark zusammengepreßt ist. Die Ependymzellen um den Zentralkanal sind oft in mehreren Schichten angeordnet, und in seiner Umgebung liegen besonders nach den Seiten hin zahlreiche, streifenförmig angeordnete Gliazellen.

Im vorliegenden Falle findet sich also ein großer Tumor in den basalen Teilen des Großhirns, er ist in die rechte Hemisphäre und den

rechten Seitenventrikel eingewuchert, hat den rechten Plexus chorioideus sowie die Pia der rechten Kleinhirnhemisphäre infiltriert und ist in sie sowie den Wurm eingewuchert. An der Dorsalfläche des Rückenmarkes, mit Ausnahme des Sakralmarkes und der Cauda equina, finden sich linsen- bis bohnengroße Auflagerungen, die mit der Pia verwachsen sind. Im Cervicalmark sind solche Knötchen auch vorn zu finden. Das Rückenmark ist abgesehen von der Kompression an den Stellen der größeren Auflagerungen intakt.

Histologisch ist keine scharfe Grenze zwischen Tumor- und Gehirnsubstanz vorhanden. Die Neubildung dringt infiltrierend vor. Die Zellen selbst zeigen zahlreiche Ausläufer, meist die typische Form der Astrocyten. Mit Färbung nach van Gieson ist im Tumor, abgesehen vom mesodermalen Gewebe der Gefäßwände, nirgends eine Spur von Rotfärbung zu bemerken. Mitunter kann eine Grenze zwischen Tumor und normalem Gliagewebe kaum gemacht werden. Es handelt sich demnach um ein Gliom.

Dafür spricht ferner, daß wohlerhaltene Ganglienzellen mitten im dichten Geschwulstgewebe liegen. Weiterhin finden sich Cysten und starke Gefäßneubildung, wie sie nach Bruns bei den Entartungsformen der Gliome, den Cysto- und Angiogliomen häufig vorkommen. Auch hyaline Entartung der Gefäßwände und Kalkeinlagerung konnte beobachtet werden.

Wie bei der genaueren histologischen Beschreibung dieses Falles hervorgehoben ist, sind Stellen im Tumor vorhanden, die in ihrem Aussehen stark an ein Sarkom erinnern. Solche Stellen sind es wohl, die zur Diagnose Gliosarkom geführt haben. Tatsächlich handelt es sich in unserem Falle auch um gliöse Zellelemente, die in ihrem Zellverbande der Struktur nach zunächst den Eindruck eines Sarkoms hervorrufen können.

Die Anordnung der Tumorzellen um die Gefäße ist schon betont. Die länglichen Kerne der Gliomzellen sind alle längs der Gefäßachse angeordnet, sie heben sich dadurch scharf von dem umliegenden Geschwulstgewebe ab. Ein derartiger Anblick kann leicht den Eindruck von „perivasculären Sarkomzellenzylindern im Gliom“ hervorrufen, wie sie Ströbe gesehen hat; zumal die Gliomzellen hier so dicht lagern, daß oft die typischen spinnenartigen Zellfortsätze nicht unterschieden werden können, oder die Zellausläufer finden sich an den Enden der Zellen, wie beim Spindelzellgliom, dadurch noch mehr das Bild eines Sarkoms nachahmend.

Ferner zeigen sich die Gliomzellen öfter in dem adventitiellen Bindegewebe der Gefäße, so daß sogar bindegewebige Zwischensubstanz in den vermeintlichen Sarkomzellnestern vorhanden zu sein scheint.

Die Ausbreitung des Tumors auf die Meningen geschieht folgendermaßen:

Wuchert das Gliom aus der Tiefe an die Oberfläche des Gehirns, z. B. im rechten Occipitallappen, so ist die Pia über dem Tumor dicht infiltriert und in eine Geschwulstmasse verwandelt. An anderen Stellen kann man beobachten, wie die nach außen gelangte Geschwulst wiederum in die Tiefe wuchert. Dem Cerebellum liegt eine dichte Gliommasse an, die nichts von der Pia mehr aufweist. Hier dringen einerseits dicke Gliomzapfen mit den Gefäßen bis in die Körnerschicht des Kleinhirns vor, an anderen Stellen greift die Geschwulst mit breiter Front direkt auf die Hirnsubstanz über, so daß bei starker Vergrößerung nur die lockere Beschaffenheit des Gliomgewebes den Unterschied von Kleinhirn und Neubildung andeutet.

Die multiple metastatische Ausstreuung des Glioms auf die Spinalmeningen zeigt bei näherer Untersuchung, daß die einzelnen Knötchen an der Außenseite der Pia sitzen. Sie haben wenig Neigung durch die Pia zu wuchern und auf das Rückenmark überzugreifen, selbst dort, wo die Medulla komprimiert ist. Nach dem Rückenmark zu bleibt fast immer ein Saum pialen Gewebes unversehrt. Nur an wenigen Stellen ist das Gliom durch die einzelnen Bindegewebsschichten der Pia und in die Medulla hinein gewuchert.

Die Dura erweist sich überall frei von Geschwulstzellen, auch dort, wo infolge der größeren Knoten an der Medulla die Gliomzellen der Dura mater hart anliegen.

Aus der Literatur ist zum histologischen Vergleich zunächst die von Strassner beschriebene diffuse extramedulläre Gliose der Spinalmeningen anzuführen. Die Cauda equina war hier in eine dicke Tumormasse verwandelt. Ferner fand sich vom obersten Halsmark an eine leichte Verdickung der Pia, der im Bereich des ganzen Rückenmarkes kleine, meist breitaufsitzende Knötchen von Stecknadel- bis Bohnengröße aufgelagert waren. Die Dura war nicht verdickt und nirgends mit dem Tumor verwachsen. An der Pia wurde ein kurzes Eindringen der Tumorgewebsfibrillen zwischen die Fasern der Pia bemerkt. Das Eindringen war mehr infiltrativ ohne Zerstörung, eine Durchwachsung der Pia fand nicht statt. — An Stellen, an denen sich die Pia in das Nervengewebe vorstülpte, den hinteren Wurzeln und dem hinteren Längsspalt, drang der Tumor in diesem Spalt gegen das Rückenmarksgewebe vor, jedoch immer die ihm von der Pia gesetzte Grenze respektierend. — „An einigen Stellen sehen wir den Tumor die Pia direkt durchbrechen und ins Rückenmark gelangen. Wir sehen im großen und ganzen immer Tumor- und Nervengewebe durch die oft allerdings sehr dünne und von Tumormassen infiltrierte Pia getrennt. Jedoch fehlt an einer ziemlich ausgedehnten Stelle die Pia gänzlich und der Tumor tritt breit mit dem Nervengewebe in Verbindung. An dieser Stelle ist eine Trennung von Geschwulst und Nervengewebe nicht möglich. Beide

gehen ineinander über. Eine Erweichung an dem Übergange beider Schichten besteht nicht."

Auch der von Grund veröffentlichte Fall zeigt in histologischer Beziehung Ähnlichkeit mit dem vorliegenden. Es fand sich dort ein zentraler Tumor im Cervicalmark, der auf die Leptomeningen übergegriffen hatte. An einer Stelle war auch die Dura durchbrochen. „Auffallend ist das Verhalten der Gefäße, die von der Periphere ins Rückenmark hineingelangen. Dieselben sind auffallend dick von dunklen Zellkernen umgeben.

Diese Lymphscheideninfiltration reicht nicht bis zum zentralen Tumor, sie ist an den Abgangsstellen der Gefäße von der Pia am ausgeprägtesten."

Ferner wurde immer ein Freibleiben des innersten pialen Bindegewebsringes bemerkt. Beim Übergang des zentralen Tumors auf die Leptomeningen bog er an der Durchtrittsstelle durch die Pia scharf auf deren Außenseite um. Weiterhin ließ sich feststellen, daß die Tumormassen in den Meningen auf die Rückenmarksubstanz an den vorderen Wurzeln übergriff.

Grund hat schon auf die Ähnlichkeit der von Pels-Leusden, Fränkel-Benda, O. Fischer und Roux-Paviot beobachteten Fälle mit dem seinigen hingewiesen, nur war dort die Infiltration der Leptomeningen zum Teil mehr diffus, oft umgab der Tumor das Rückenmark mantelartig.

Aus dem oben geschilderten Verhalten der beiden Tumoren geht hervor, daß sie bei ihrer Ausbreitung auf die Leptomeningen im allgemeinen den von Grund angegebenen Ausbreitungsmodus befolgen, daß andererseits jede Tumorart ein besonderes Verhalten den Gehirnhäuten wie dem Hirn gegenüber zeigt.

Sobald das Gliom das Zentralnervensystem verläßt und auf die Meningen übergreift, zeigt es wenig Neigung, sich diffus zu verbreiten. Die Pia bietet ungünstige Bedingungen für das Wachstum einer Geschwulst, die sich im ektodermalen Gewebe nach allen Seiten hin infiltrierend ausdehnt. In den Hirnhäuten sind dem Tumor Schranken gesetzt; er kann sich nur nach den von Grund aufgestellten Gesetzen ausbreiten. Dort bildet die Geschwulst dichte Nester von Gliomzellen, die das mesodermale Gewebe nicht infiltrieren, sondern an der Außenseite der Pia zu multiplen Knoten heranwachsen. Diese Knoten werden recht groß, weil die zähe Pia ein Vordringen in die Medulla verhindert. Wir finden deshalb eine halbmondförmige Anordnung der Metastasen an den Spinalmeningen; denn der Tumor dehnt sich nach den Seiten schneller aus, als es ihm gelingt, die Pia zu durchbrechen (siehe Fig. 11). Ferner ist es auch verständlich, daß gerade diese Geschwulstart die

Nervensubstanz in dicker Lage blattartig umgeben kann, wie es in unserem Falle am Kleinhirn zu beobachten war. Da die Pia so starken Widerstand leistet, dehnen sich die Knoten entlang der weichen Hirnhaut aus und bilden eine dicke Schicht, welche die Pia allmählich zerstört. Ist die Pia durchbrochen, so greift das Gliom in breiter Front auf die Hirnsubstanz über und infiltriert sie gleichmäßig (vgl. Fig. 10). Andererseits dringen mit den Gefäßen, die aus der entarteten Pia stammen, dicke Zellzylinder in die Gehirnsubstanz vor (siehe Fig. 9).

Das Endotheliom infiltriert die Pia diffus. Die Geschwulstzellen wachsen anscheinend nicht aktiv in die Pia hinein, sondern sie werden von dem Lymphstrom fortgeschwemmt. Sie rufen dabei den Eindruck hervor, als wenn sie beweglicher wären, in alle Lymphräume der Pia vordrängen, sich den schmalen Bindegewebsstreifen der Capillaren anpaßten. In der Pia weiterwandernd, benutzt das Endotheliom gewissermaßen die natürlichen Einbruchspforten, die perivasculären Lymphbahnen, um im Gehirn- und Rückenmark einzudringen (siehe Fig. 6 und 8) und dann auf Kosten der Hirnsubstanz auch einige größere circumscripte Zellansammlungen und scharf begrenzte Knötchen zu bilden. Niemals greift die Geschwulst selbständig breit auf das ektodermale Gewebe über. Hieraus resultiert auch am Rückenmark die zackige, buchtige Knotenbildung, die mit keulenförmigen Zapfen und langen Strängen tief in die Medulla hineindringt (vgl. Fig. 3—5). Selbst in die straffe Dura findet das Endotheliom längs der Lymphbahnen Eingang, die das Gliom als ungünstigen Boden verschont.

Anhangsweise sei noch ein Fall von multiplen Carcinommetastasen im Zentralnervensystem erwähnt, da sich hier Gelegenheit bietet, die Ausbreitungsart dieses Tumors im Gehirn mit den oben beschriebenen Geschwülsten in Vergleich zu ziehen. Der primäre Carcinomknoten befand sich in der Mamma, er war nach Operation rezidiviert.

In diesem Falle findet sich keine diffuse Infiltration der Meningen. Nur dort, wo die Metastasen, die massenhaft von Linsen- bis Walnußgröße im Gehirn vorhanden sind, direkt an die weichen Hirnhäute anstoßen, sind sie mit Geschwulstzellenin filtriert und tumorös verdickt. An einigen Stellen ist Neubildung und Pia zu einer einheitlichen Zellmasse zusammengebacken. An anderen Stellen dagegen machen die Geschwulstzellen an der Pia halt und lassen sie völlig frei. Das ist besonders an den pialen Septen der Sulci zu bemerken, hier greift der Geschwulstknoten nicht über das Septum auf den nächsten Gyrus über.

Die Tumorzellen haben im allgemeinen kubische Formen; bald sind sie regelrecht kubisch, bald nehmen sie keil- und kommaförmige Gestalt an, namentlich dort, wo sie dicht aneinandergelagert sind. Die einzelnen Zellen sind meist von gleicher Größe. Viele Zellen zeigen Kariokinesen, solche Geschwulstelemente sind größer als die übrigen.

Die Zellen sind großenteils radiär um die Gefäße angeordnet; die der Gefäßwand zunächst liegenden sind schön konzentrisch gelagert, weiter nach außen

wird diese Anordnung allmählich verwischt, endlich liegen Mengen von Zellen dicht und regellos nebeneinander. Zwischen den Zellkomplexen finden sich Bindegewebsstreifen, die zahlreiche größere und kleinere Gefäße aufweisen.

Die einzelnen Tumorknoten bilden in der Gehirnsubstanz kompakte Zellmassen (vgl. Fig. 12); von ihnen aus dringen in das Gliagewebe kurze, solide Zapfen vor. Das Faserwerk der Glia ist zusammengedrängt. Zwischen und vor den kolbigen Fortsätzen ist die Hirnsubstanz gelockert, großenteils auch schollig zerfallen. Die Gliakerne sind geschrumpft und schlecht gefärbt. Hier sind auch weiße Blutkörperchen frei im Gewebe besonders um die Gefäße sichtbar.

In unmittelbarer Nähe der Carcinommetastasen finden sich zahlreiche, stark erweiterte Capillaren. Um viele von ihnen sind mantelartig oder nur an einer Seite Geschwulstzellen zu bemerken. Sie bilden die feinsten Ausläufer der Metastase. Nirgends sind sie weit in die Gehirnsubstanz hinein zu verfolgen.

Es zeigt sich also, daß das Carcinom im Gegensatz zum Gliom und Endotheliom bei seiner Ausbreitung die Hirnsubstanz direkt angreift, erweicht und vernichtet, wie das von fast allen Autoren, die einschlägige Fälle veröffentlicht haben, schon hervorgehoben worden ist.



Fig. 12.

Gemeinsam ist allen drei hier beobachteten Geschwulstarten, daß sie bei ihrem Vordringen in die Hirnsubstanz gern die Lymphbahnen um die Gefäße benutzen, jede Tumorart jedoch in besonderer Weise. Die Endotheliomzellen werden eingeschwemmt und zeigen allenthalben im Zentralnervensystem eine diffuse Infiltration der perivasculären Lymphräume, sehr ähnlich den entzündlichen Prozessen. Die Gliomzellen dringen von größeren Metastasen aus in dicker vielschichtiger Zellage um die Gefäße in die Hirnsubstanz. Die Tendenz der Carcinomzellen, die Lymphbahnen um die Gefäße zu benutzen, läßt sich, wie oben erwähnt, besonders in unmittelbarer Nähe der Metastasen erkennen, hier sind die Capillaren dicht mit Geschwulstzellen besetzt. [1])

[1]) O. Fischer hat ein diffuses Carcinom der Leptomeningen beschrieben, das, ähnlich wie das oben geschilderte Endotheliom, in alle Lymphwege des Zentralnervensystems eingedrungen war. Der Autor betont, daß auch die sog. pericellulären Lymphräume um die Ganglienzellen von Carcinomzellen vollgepfropft waren. Verfasser hebt hervor, daß dies der einzige Fall sei, in dem eine Infiltration der pericellulären Lymphräume gefunden wurde und daß sie durchaus beweisend für das Verhalten der fraglichen Räume sei.

Bei der ausgedehnten Verbreitung der Zellen des oben beschriebenen Endothelioms in den Lymphwegen des Zentralnervensystems, in welche die Tumor-

Der Hirnsubstanz gegenüber zeigt jede Geschwulstart wiederum ein besonderes Verhalten. Wie wir sahen, schädigen die Carcinomzellen das Gliagewebe direkt und unter dauerndem Zerfall von Hirnsubstanz bilden sich dichte Carcinomknoten.

Die dicken mantelförmigen Zellgebilde des Glioms um die Gefäße treiben dagegen die Gliafasern mechanisch auseinander, ebenso die größeren Anhäufungen von Endotheliomzellen innerhalb der Hirnsubstanz; diese Wucherungen grenzen sich scharf vom umliegenden nervösen Gewebe ab. Allein dem Gliom kommt die diffuse Infiltration der Gehirnsubstanz zu mit allmählichem Übergang in das normale Gewebe ohne jede Erweichung.

Klinisch ist besonders der erste Fall Gr. interessant. Hier täuschte die diffuse Geschwulstbildung einen solitären Herd von bestimmter Lokalisation vor. Erst kürzlich hat Jacob eine diffuse Sarkomatose der Meningen veröffentlicht, welche die Symptome eines Kleinhirnbrückenwinkeltumors bot. Der klinische Befund war so überzeugend, daß der Fall zur Operation kam.

In dem ersten unserer Fälle klagte die Patientin Gr. schon seit Herbst 1908 über Schmerzen in der Magengegend, Brechreiz und Mattigkeit. Da sie aber bleichsüchtig war, kann nicht mit Sicherheit gesagt werden, ob das schon die ersten Erscheinungen des Tumors waren, oder ob es sich um chlorotische Beschwerden handelte.

Aus der Anamnese ist zu entnehmen, daß sich ausgesprochene Hirndrucksymptome zum ersten Male im Juni 1909 geltend machten. Es traten heftige Kopfschmerzen, Erbrechen, Ohnmacht und Parästhesien auf. Der Arzt dachte sofort an Tumor cerebri, der Verdacht wurde jedoch wieder fallen gelassen.

$1^1/_2$ Monate später stellten sich plötzlich Verdunkelungen vor den Augen und Abnahme des Sehvermögens ein, ohne daß in der Zwischenzeit sich die Hirndrucksymptome wiederholt hätten. Es ist deshalb

---

zellen augenscheinlich mit dem Lymphstrom hineingelangten, hätten sich ebenfalls diese pericellulären Räume durch Infiltration mit Geschwulstzellen erweisen lassen müssen. Das war jedoch nicht der Fall.

Der Befund Fischers erklärt sich vielleicht daraus, daß die Carcinomzellen, wie er selbst hervorhob, aktiv zerstörend vordringen, daß ferner die graue Substanz den Carcinomzellen gegenüber resistenter ist als die weiße, von der grauen Substanz wiederum die Ganglienzellen den größeren Widerstand leisten. Dringen nun die Carcinomzellen in der Umgebung der Capillaren vor, die oft dicht an Ganglienzellen vorbeiführen, so werden sie das Gewebe um die Ganglienzellen eher vernichten als diese selbst. Es werden demnach Bilder entstehen, welche die Ganglienzellen von einem Carcinomzellenkranz umgeben zeigen. Sie liegen anscheinend in einem präformierten Raume; er ist jedoch entweder durch die zerstörende Kraft der Carcinomzellen entstanden, oder es handelt sich um ein Kunstprodukt infolge Härtung der Präparate (Nissl).

wohl daran zu denken, daß der Tumor schon jetzt die Optici angriff und Störungen verursachte. Demnach würde die Balsapia schon zu dieser Zeit tumorös entartet gewesen sein. Zwar wird behauptet, daß die Nerven den andringenden Tumorzellen außerordentlich lange Widerstand leisten, jedoch haben Westphal und Schröder darauf hingewiesen, daß gerade die Hirnnerven den Geschwulstzellen gegenüber bedeutend weniger widerstandsfähig seien als z. B. die Rückenmarkwurzeln. Auch die starke Durchwucherung der Optici im anatomischen Präparat spricht für ein zeitiges Eindringen der Tumorzellen in die Nerven.

Etwa 2 Monate nach den ersten Hirndruckerscheinungen traten Absencen und Ohnmachten häufig auf. Zu gleicher Zeit fanden sich mannigfache Parästhesien wechselnd in Ort, Dauer und Intensität. Dieser Zustand hielt etwas 3 Monate an, ohne daß das übrige somatische Befinden besonders gestört wurde. Wie aus dem Bericht des Erholungsheimes, in dem sich Patientin aufhielt, hervorgeht, nahm sie sogar etwas an Körpergewicht zu. Hielt man früher das Krankheitsbild für Hysterie, so glaubte man jetzt die Diagnose bestätigt zu sehen; denn die Schmerzen bald hier, bald da, waren anscheinend der Suggestion zugänglich und zugleich besserte sich das körperliche Befinden der Patientin. Gerade der Wechsel zwischen Besserung und Verschlimmerung sowie die mannigfachen flüchtigen Parästhesien sind jedoch auch charakteristisch für die diffusen Geschwülste der Leptomeningen.

Nonne hebt hervor, daß ein von ihm beobachteter Fall von diffuser Sarkomatose der Meningen das typische Bild der Hysterie bot und daß Eberth und Lilienfeld - Benda bei multipler Carcinose der Meningen ebenfalls die Diagnose Hysterie stellten. Anatomisch finden die verlaufenden, wechselnden Parästhesien wohl ihren Grund in der Überschwemmung der Lymphräume in den Meningen und im Zentralnervensystem.

Nachdem längere Zeit das Krankheitsbild mit seinen wechselnden Symptomen gleichgeblieben war, traten im November 1909 rasch nacheinander Erscheinungen auf, die keinen Zweifel an der organischen Natur ließen. Es stellten sich häufige Sehstörungen, Exophthalmus, Ungleichheit der Pupillen in Größe und Reaktion, Störungen im rechten Abducens ein. Am 2. Dezember war die Patientin schon amaurotisch, nach 3 Tagen war doppelseitige hochgradige Stauungspapille vorhanden. Es handelte sich zweifellos um einen Hirntumor.

Stauungspapille und Exophthalmus finden einmal wohl ihren Grund in der Vermehrung des Hirndruckes, andererseits sind sie auch durch die Wucherungen in die N. optici bedingt. Der Exophthalmus des rechten Auges war stärker als links, er ist durch die Metastase im intraorbitalen Teil des rechten N. opticus erklärbar.

Wie vorsichtig man bei der Deutung der klinischen Symptome sein muß, zeigt sich auch in unserem Falle. Deutliche Störungen seitens des Oculomotorius traten nämlich erst auf, als die Sehfähigkeit schon ganz erheblich abgenommen hatte; Verdunkelungen vor den Augen waren schon monatelang vor Erscheinungen vom Oculomotorius beobachtet. Die anatomische Untersuchung dagegen erwies, daß die tumoröse Infiltration der Oculomotorii viel stärker war, als die der Optici. Markscheidenpräparate ließen in den Oculomotorii einen weit ausgedehnteren Ausfall von Nervenfasern erkennen als in den Optici. Entweder wuchern die Geschwulstzellen an einer Stelle rascher als die anderen, oder man muß annehmen, daß die Hirnnerven den Geschwulstzellen gegenüber sich mehr oder weniger resistent zeigen.

Die bei der Aufnahme schon vorhandenen und allmählich sich noch einstellenden Symptome ließen eine bestimmte Lokaldiagnose berechtigt erscheinen. Es fand sich rechts stärkere Stauungspapille als links, Protrusio des rechten Auges war hochgradiger als links, der rechte Oculomotorius war mehr beteiligt als der linke, desgleichen der Abducens, der rechte Mundfacialis war zunächst allein betroffen, der Cornealreflex war rechts schwächer als links. Ferner fehlten links die Bauchdeckenreflexe, es bestand Ataxie des linken Armes und Beines, links war Babinski auslösbar, rechts nicht; beim Beklopfen der Patellarsehne stellten sich klonische und tonische Zuckungen ein.

Das Bild entwickelte sich so, daß rechts völlige Blicklähmung eintrat, das linke Auge in seinen Bewegungen stärker beeinträchtigt wurde, der linke untere Facialis auch paretisch wurde, und die Reflexe schwach waren, oft überhaupt fehlten. Links blieb Babinski.

Abgesehen von Hirndruckerscheinungen und Parästhesien machten sich choreiforme Unruhe sowie Mitbewegungen geltend. Sensibilitätsstörungen waren nicht vorhanden.

Bei diesem Verlaufe war der Gedanke an einen allmählich sich nach vorn und nach links ausbreitenden Tumor vom rechten Hirnschenkel aus berechtigt. Es wurde daher die Diagnose auf einen den rechtsseitigen Hirnschenkel lädierenden Tumor gestellt, der rasch an der Basis heranwächst und vielleicht schon die Orbita (starke Protrusio bulbi) ergriffen hat. Die Verminderung der Reflexe bis zum völligen Erlöschen wurde auf den auf die hinteren Wurzeln ausgeübten Druck bezogen.

Anatomisch zeigte sich der rechte Hirnschenkel durchaus frei. Die Symptome von seiten der Hirnnerven waren durch das Hineinwuchern der tumorös entarteten Basalpia entstanden. Daß gerade die Pyramidenbahn der linken Körperhälfte beteiligt war, kann nicht eindeutig erklärt werden. Es fanden sich ja massenhafte Metastasen im gesamten Rückenmark, Durchwucherung und Degeneration einiger hinterer Wurzeln besonders in der Lendenanschwellung, ferner Verletzung der

grauen wie der weißen Commissur. Eine Degeneration von bestimmten Strängen war in Markscheidenpräparaten nicht zu erkennen.

Im weiteren Verlauf des Krankheitsbildes trat nichts auf, was die anfängliche Diagnose auf einen circumscripten Tumor hätte berichtigen können. Eine Aufklärung hatte auch die Hirnpunktion nicht gebracht.

Die klinischen Symptome im zweiten Falle R. sind bei dem ausgedehnten Tumor, dessen anatomisches Verhalten oben beschrieben ist, wohl verständlich. Eine genaue Erörterung der einzelnen Symptome ist jedoch kaum möglich, denn der Tumor erwies sich bei der Sektion sehr weit fortgeschritten, andererseits fanden sich in Gehirnteilen, die tumorös durchsetzt waren, noch relativ normale Ganglienzellen, so daß eine strenge Scheidung in funktionsfähiges und ausfallendes Gewebe nicht gemacht werden kann.

Der stark raumbeengende Prozeß führte unter dauernden Hirndrucksymptomen unaufhaltsam zur Amaurose mit starker Stauungspapille. Die Tumormassen, welche von den basalen Teilen ihren Ausgang nahmen, sowie der vermehrte Druck in der Schädelkapsel erklären die starke Insuffizienz des Oculomotorius, Abducens und Facialis beiderseits. Die ausgedehnte Beteiligung des Kleinhirns läßt es verständlich erscheinen, daß vorübergehend die Diagnose auf Kleinhirntumor gestellt wurde. Auffallend ist, daß trotz der Metastasen an den Spinalmeningen keine Reizerscheinungen auftraten; es steht das im Gegensatz zum ersten Fall.

Für den positiven Ausfall der Wassermannschen Reaktion wurde weder anamnestisch noch anatomisch eine Aufklärung gefunden.

Nonne hat kürzlich 6 Fälle von Tumoren im Rückenmarkkanal zusammengestellt, bei denen der Liquor positive Wassermannsche Reaktion ergab; eine luetische Infektion bestand in diesen Fällen nicht. Allerdings fand sich in der Lumbalflüssigkeit keine Vermehrung der Lymphocyten.

Betreffs der klinischen Symptome ist besonders der Fall I lehrreich, als reiner Fall von diffuser Geschwulstbildung in der Pia. Es kann, wie unser Fall zeigt, von der diffusen Geschwulst in der Pia ein solitärer Tumor vorgetäuscht werden. Auch die Hirnpunktion braucht keine Berichtigung zu bringen. Man sieht, mit welchen Schwierigkeiten die Diagnose solcher Tumoren zu rechnen hat.

Wichtig bei der Diagnosenstellung ist, daß auf die Erscheinungen seitens der Meningen besonderer Wert gelegt wird, auch wenn sich eine bestimmte Lokaldiagnose zu ergeben scheint. Redlich hat auf Grund eigener Beobachtung die bemerkenswerte Regel, der wir durchaus beipflichten, aufgestellt, daß in Fällen, wo neben den Erscheinungen eines Tumor cerebri ausgesprochene meningitische Symptome durch längere

Zeit bestehen, stets an die Möglichkeit einer diffusen Geschwulstinfiltration der Pia zu denken ist.

Literaturverzeichnis.

Bruns, Neurol. Centralbl. 1895, S. 125.
— Die Geschwülste des Nervensystems. 1897.
— Handb. d. pathol. Anatomie d. Nervensystems. 1904.
Buchholz, Monatsschr. f. Psych. u. Neurol. 1898, S. 183.
Busch, Deutsche Zeitschr. f. Nervenheilk. **9**, 114.
Fischer, Jahrb. f. Psych. u. Neurol. 1905, S. 125.
Geipel, Münch. med. Wochenschr. 1906, S. 1183.
Grünbaum, Deutsche med. Wochenschr. 1906, S. 702.
Grund, Deutsche Zeitschr. f. Nervenheilk. **31**, 283.
Hensen, Deutsche Zeitschr. f. Nervenheilk. **21**, 235.
Heyde und Curschmann, Neurol. Centralbl. **26**, 172.
Hippel, Deutsche Zeitschr. f. Nervenheilk. **2**, 388.
Hirschl, Neurol. Centralbl. 1895, S. 698.
Hoche, Deutsche Zeitschr. f. Nervenheilk. **11**.
Jacob, Zeitschr. f. d. ges. Neur. u. Psych. **3**, 248.
Lilienfeld-Benda, Berl. klin. Wochenschr. 1901, S. 729.
Marburg, Obersteiners Arbeiten **17**.
Marchand, Münch. med. Wochenschr. 1907, H. 13.
Merzbacher, Zeitschr. f. d. ges. Neur. u. Psych. **1**, 285.
Nonne, Archiv f. Psych. **33**, 393.
— Deutsche Zeitschr. f. Nervenheilk. **21**, 396.
— Deutsche Zeitschr. f. Nervenheilk. **40**, 161.
Oppenheim, Lehrb. d. Nervenkrankh.
Orlowsky, Neurol. Centralbl. 1898, S. 93.
Rach, Zeitschr. f. Nervenheilk. **8**, Suppl. S. 78.
Redlich, Jahrb. f. Psych. u. Neurol. 1905, S. 351.
Rindfleisch, Deutsche Zeitschr. f. Nervenheilk. **26**.
Rosenblath, Deutsche Zeitschr. f. Nervenheilk. **31**.
Sänger, Neurol. Centralbl. 1900, S. 187.
Schlagenhaufer, Obersteiners Arbeiten **7**, 208.
Schlesinger, Beiträge z. Klinik d. Rückenmarks- u. Winkeltumoren 1898.
— Handb. d. pathol. Anatomie d. Nervensystems 1904.
Schröder, Monatsschr. f. Psych. u. Neurol. **6**, 354.
— Histologie u. Histopathologie d. Nervensystems 1908.
Schütz, Monatsschr. f. Psych. u. Neurol. **25**, 138.
Schulz, Archiv f. Psych. **16**, S. 592.
Schupfer, Monatsschr. f. Psych. u. Neurol. **24**, 63.
Siefert, Archiv f. Psych. **36**, 720.
— Münch. med. Wochenschr. 1901, S. 826.
Straßner, Deutsche Zeitschr. f. Nervenheilk. **37**, 305.
Stursberg, Deutsche Zeitschr. f. Nervenheilk. **33**, 68.
Weber-Schulz, Monatsschr. f. Psych. u. Neurol. **23**, S.-H. S. 213.
Westphal, Archiv f. Psych. **26**, 770.

Lebenslauf.

Am 14. Juli 1882 wurde ich, Georg Schaede, Sohn des verstorbenen Königl. Eisenbahn-Betriebsingenieur Adolf Schaede, in Posen geboren. Ich bin evangelischer Konfession und preußischer Staatsangehöriger.

Ich besuchte das Gymnasium zu St. Maria-Magdalena in Breslau sowie das Königl. Gymnasium in Ohlau. 1905 erwarb ich das Reifezeugnis.

Nachdem ich mich 10 Semester dem Studium der Medizin an der Universität Breslau gewidmet hatte, bestand ich im Juni 1910 die ärztliche Prüfung.

Vom 1. August 1910 bis 31. Januar 1911 war ich als Medizinalpraktikant an der Königl. Psychiatrischen und Nervenklinik in Breslau beschäftigt. Seit dem 1. Februar 1911 bin ich in gleicher Eigenschaft am Allerheiligen-Hospital tätig.

Druck der Spamerschen Buchdruckerei in Leipzig.